ФГБУ «3 ЦВКГ им. А.А. Вишневского Минобороны России»

Отделение гнойной хирургии

ОПЫТ ПРИМЕНЕНИЯ ТЕПЛОВИДЕНИЯ ДЛЯ ДИАГНОСТИКИ ГНОЙНО-СЕПТИЧЕСКИХ ЗАБОЛЕВАНИЙ ПРИ САХАРНОМ ДИАБЕТЕ.

.

КИСЛЕНКО А.М., ДОЛГОВ И.М., МАХНОВСКИЙ А.И.

Красногорск, 2019г.

Своевременная – ранняя- диагностика гнойно-септических заболеваний у пациентов с сахарным диабетом является залогом успешного лечения, однако выявление очагов хирургической инфекции в первые сутки поступления пациентов в стационар до настоящего времени является проблемой.

По данным единичных публикаций отечественных и зарубежных авторов для этих целей может быть использован метод инфракрасного тепловидения.

Следует отметить, что в Российской Федерации тепловидение включено в номенклатуру медицинских услуг и относится к работам и услугам по функциональной диагностике, при этом первичный анализ результатов функциональных исследований может проводиться лечащим врачом.

Цель работы: изучить возможность применения тепловидения для диагностики гнойно-септических заболеваний в хирургическом стационаре при сахарном диабете.



Материалы и методы.

Синдром «Диабетическая стопа»	n - 18
Заболеваниями кожи и подкожной клетчатки	n - 15
Сепсис неустановленного генеза.	n - 2
Всего	n - 35

Критерии включения: модель пациента - взрослые, температура тела при первичном осмотре - менее 38,5 ^{0}С, длительность заболевания - без ограничений.

Пациент А. 55 лет. 48-е сутки лечения абсцесса передней поверхности правой голени. Сопутствующая патология: Сахарный диабет II типа, компенсированный.

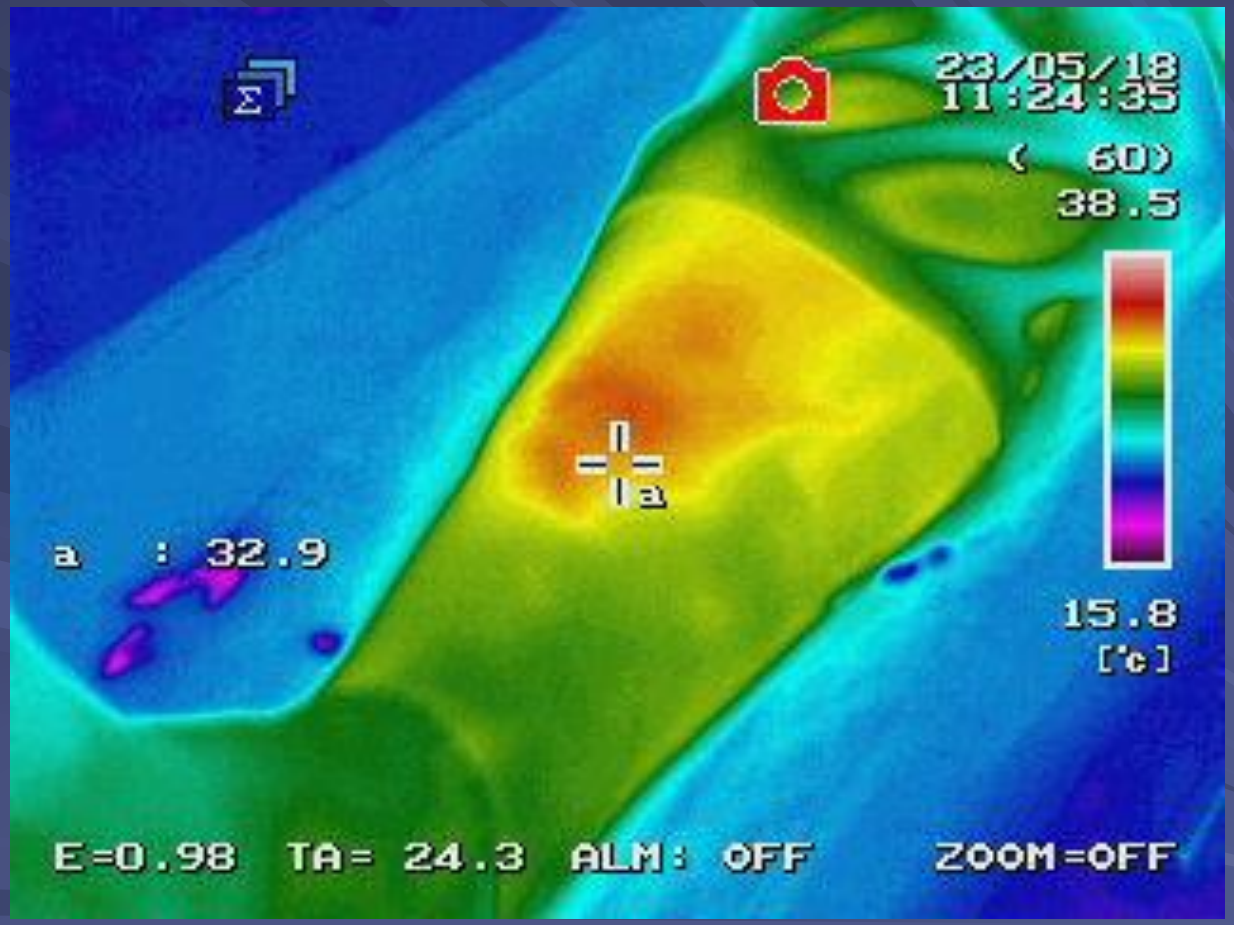
23/05/18
11:24:35
(60)
38.5
a : 32.9
15.8
[°c]
E=0.98 TA= 24.3 ALM: OFF ZOOM=OFF



Пациент Е. 65 лет.
Сахарный диабет II типа Состояние после удаления металлической пластины, санации остеомиелитического очага (21-е сутки).

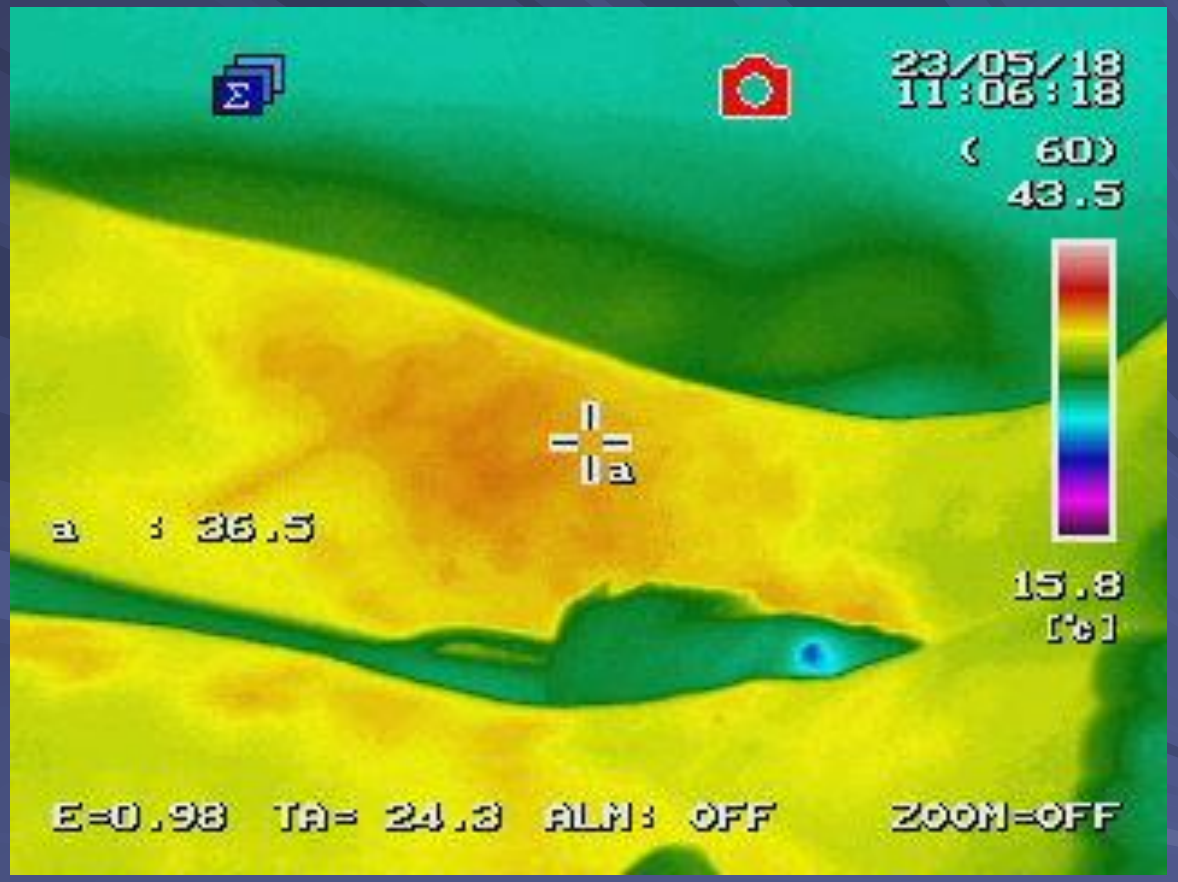

Пациент А. 89 лет.
Сахарный диабет II типа. Посттравматическая гематома левой голени.

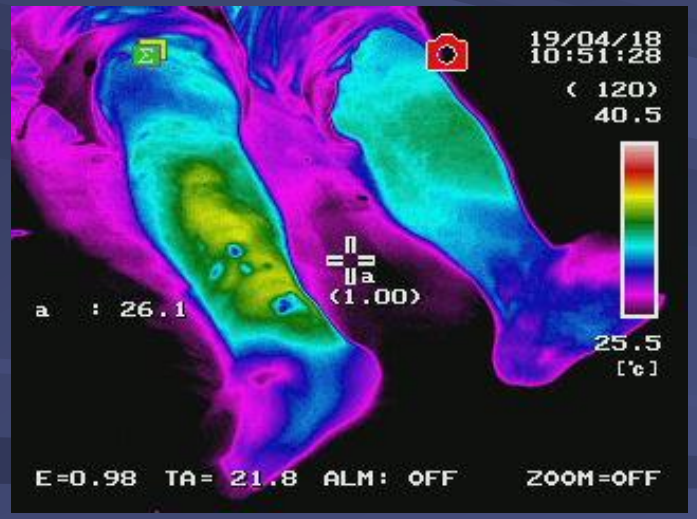

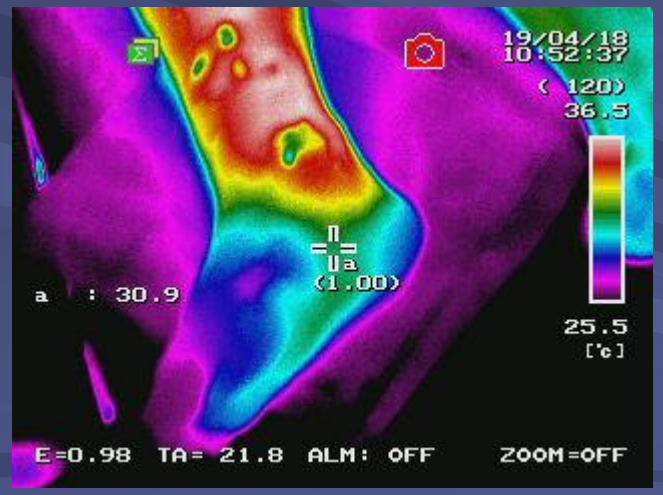

Пациент 4. 55 лет. Сахарный диабет II типа. Хронический посттравматический остеомиелит.



Пациент А. 65 лет.
Сахарный диабет II типа. Состояние после АКШ.
Остеомиелит грудины.

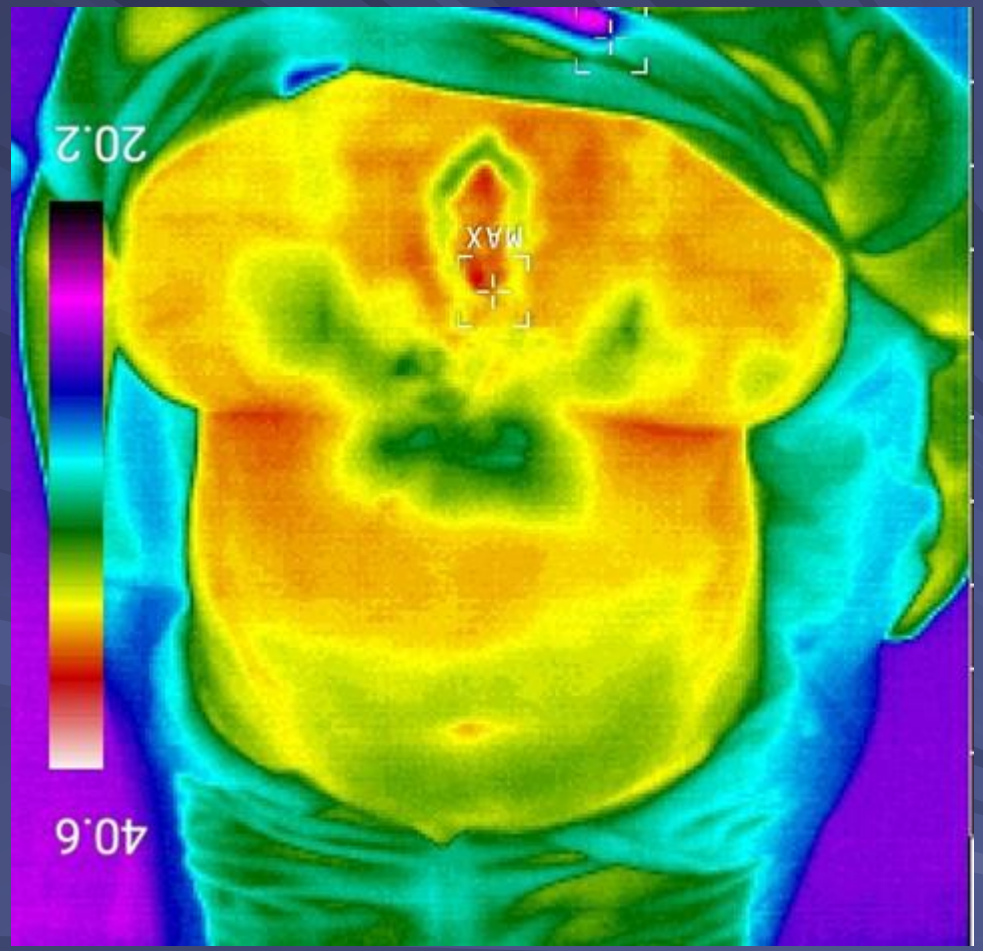

Пациентка Л. 56 лет. 14-е сутки после протезирования аортального клапана.

Пациент К. 75 лет.
Сахарный диабет II типа, декомпенсированный. Облитерирующий атеросклероз артерий нижних конечностей. ХАН 4. Ишемическая гангрена правой стопы.

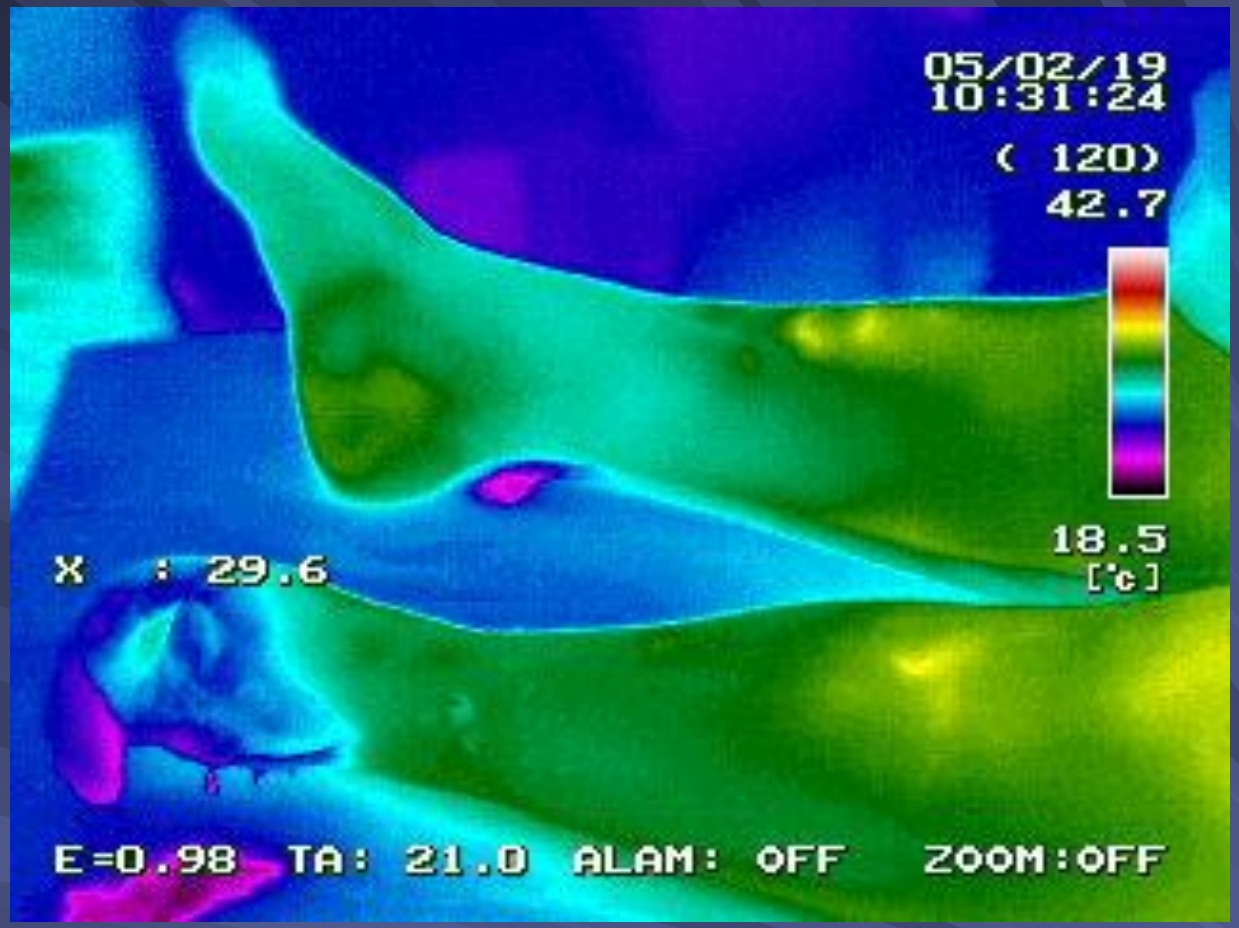

Пациент К. 75 лет.
Сахарный диабет II типа. Облитерирующий атеросклероз артерий нижних конечностей.
ХАН 4. Ишемическая гангрена левой стопы. Состояние после ампутации левой стопы.

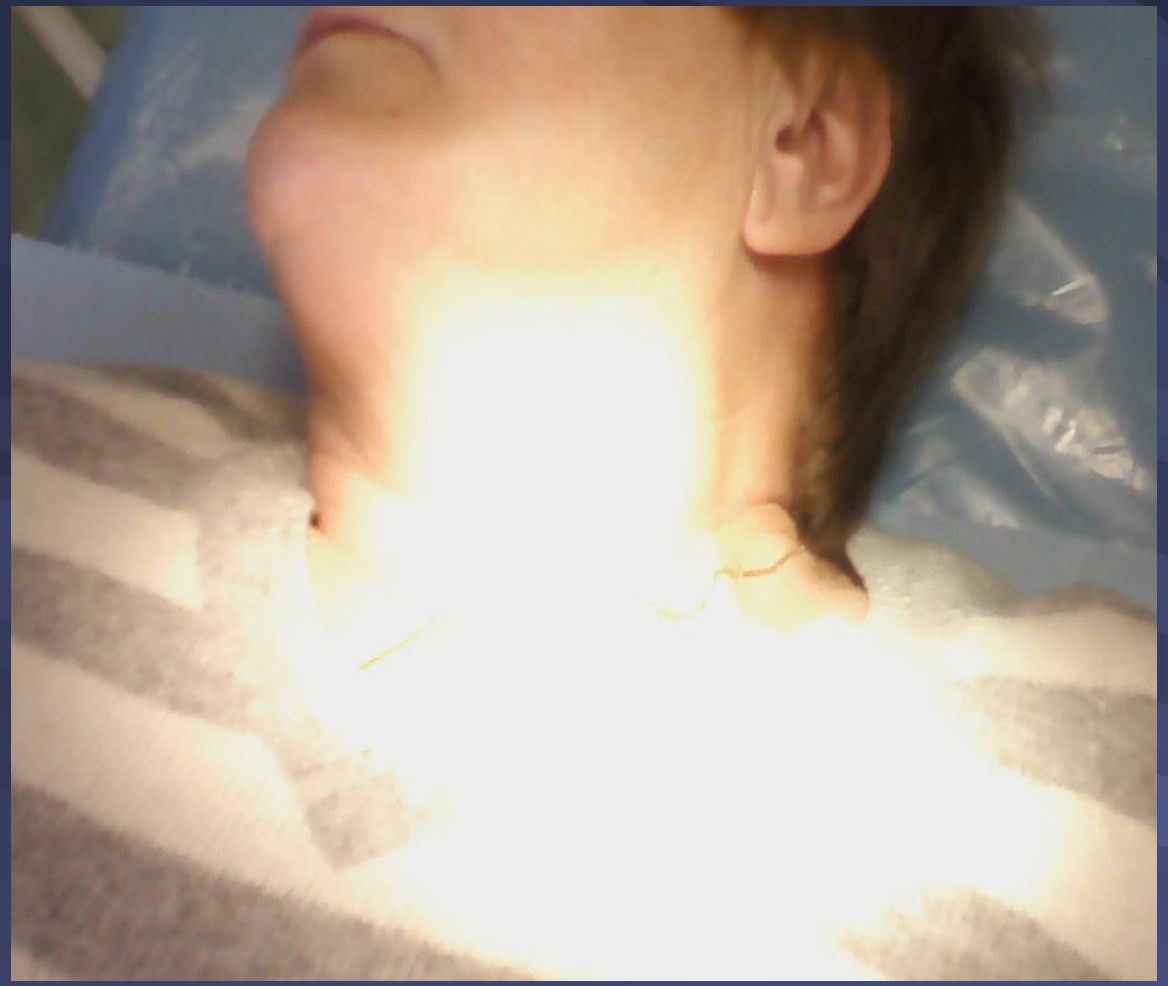

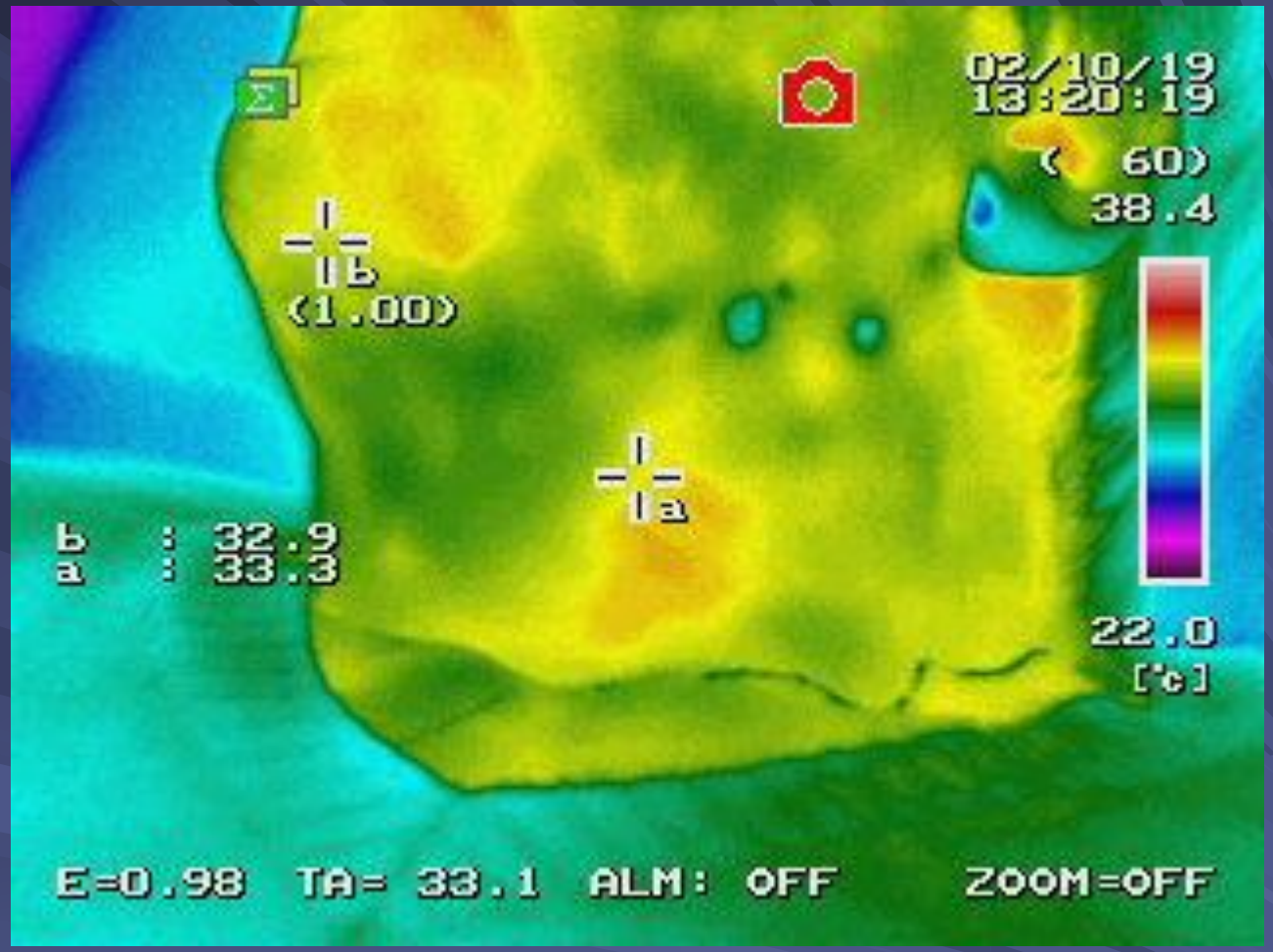

Пациентка Н. 68 лет. Сахарный диабет II типа. Очаги хронической инфекции

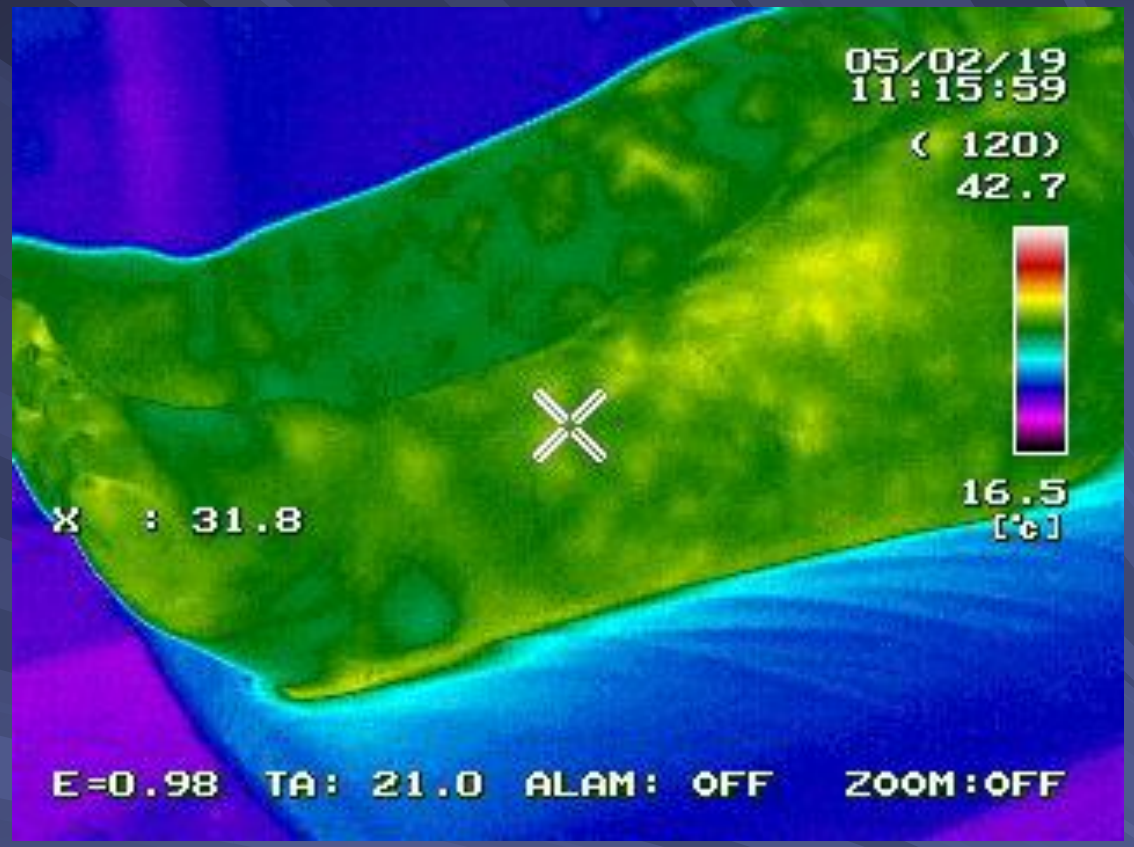

Пациентка М. 66 лет. Сахарный диабет II типа. Лимфедема нижних конечностей.

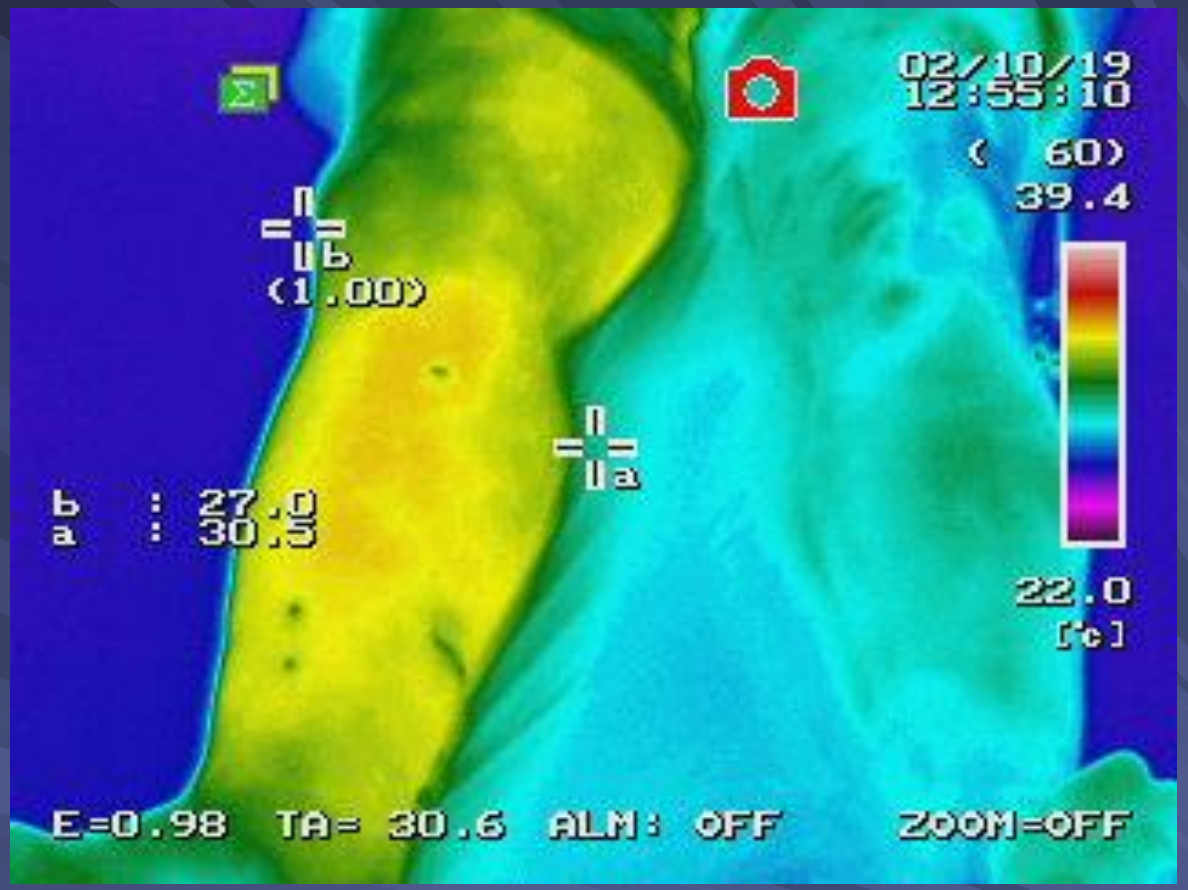

Пациент И. 62 года. Сахарный диабет II типа. Рожистое воспаление правой н/конечности

У 32 из 35 пациентов локализации гнойных и гнойно-септических очагов были подтверждены другими инструментальными методами диагностики (КТ, МРТ, УЗИ). Повторное проведение термографии позволяет наблюдать в динамике эффективность проводимого лечения.

Заключение

Тепловидение может быть рекомендовано в качестве метода диагностики гнойно-септических заболеваний при сахарном диабете. Возможности этого метода диагностики нуждаются в дальнейшем изучении.

Спасибо за внимание!